

КОРОЛЕВСКАЯ АКАДЕМИЯ НАУК

ИНФОРМАЦИОННАЯ СПРАВКА
Русскоязычная электронная версия

ЭЛЕКТРОЭНЦЕФАЛОГРАФ С ТОПОГРАФИЧЕСКИМ КАРТИРОВАНИЕМ

Рассказывает Генеральный директор Научно Производственной Конструкторской фирмы, автор-разработчик ЗАХАРОВ С.М.

Углубленный анализ электрической активности мозга, с топографическим картированием, автоматический поиск эпилептиформной активности, одновременный анализ ЭЭГ и РЭГ с интегральной оценкой электрической активности мозга и мозгового кровообращения, оценка глубины межполушарных взаимодействий и автоматическая классификация результатов ЭЭГ-исследований, автоматическое подавление артефактов (ЭКГ, ЭМГ, ЭОГ,) статический анализ и обработка, экспорт данных в формат ASCII, EDF\UDF, MatLab, различные сервисные возможности.

Длительную регистрацию ЭЭГ синхронно с записью видеoinформации с двух цветных видеокамер. Видеокамера ближнего плана (с увеличением (Zoom) и управляемым поворотным устройством) и видеокамера общего вида (web-камера).

Синхронизированное представление электроэнцефалограммы, топографических карт и видеoinформации на мониторе электроэнцефалографа (картинка в картинке) и/или дополнительных мониторах в различных вариантах.

Ночное видеонаблюдение с ИК-подсветкой.

Контроль и запись аудиоинформации по двум каналам (в палате пациента и комнате медперсонала), сохранение различных служебных маркеров и меток, в том числе и меток событий от двух выносных кнопок (пациента и медперсонала).

Проведение ЭЭГ-видеомониторинга при перемещении пациента в палате.

Управлением поворотным устройством и увеличением (Zoom) видеокамеры от устройства дистанционного управления и с клавиатуры ПК.

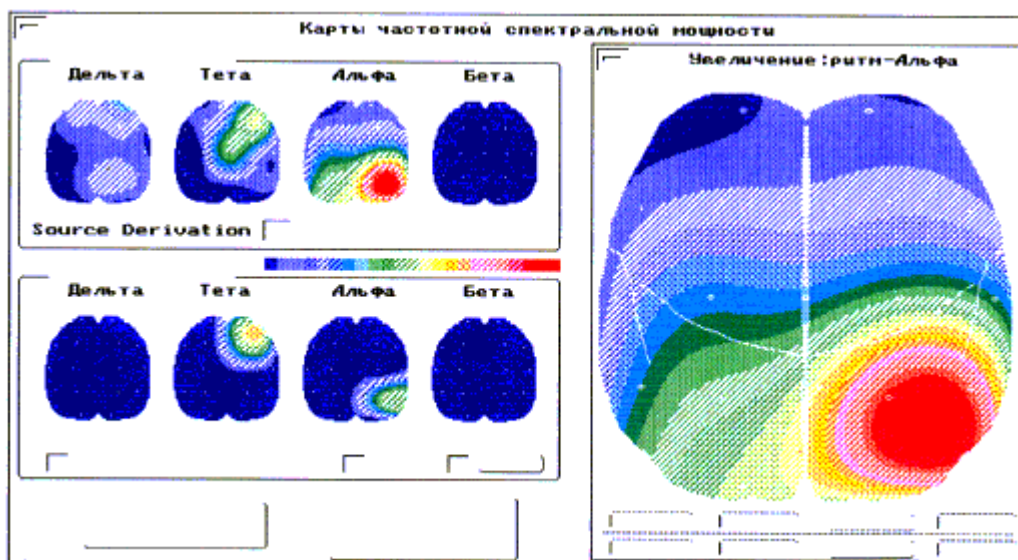
Мгновенный переход к любому видеокадру (по указанному времени, маркерам и меткам) и просмотр видеозаписи с различными скоростями (нормальная, ускоренная, замедленная, стоп-кадр).

Мгновенный поиск видеокадра, соответствующего выбранному временному срезу ЭЭГ, и временного среза ЭЭГ- сигнала, соответствующего выбранному видеокадру.

Независимую маркировку и редактирование значимых фрагментов ЭЭГ-видеомониторинга (ЭЭГ, видео, аудио), их синхронизацию и сохранение в базе данных на лазерных дисках.

Анализ и обработку выбранных фрагментов ЭЭГ с использованием всех возможностей электроэнцефалографа.

Электроэнцефалограф с ЭЭГ-видеомониторингом может применяться в эпилептологических центрах и отделениях клинических больниц, сомнологических, неврологических и психиатрических отделениях и отделениях нейрореанимации различных медицинских учреждений, а также для научных исследований.



----- Реакция на открывание глаз -----
Альфа-активность без изменений.

----- Ритмическая фоностимуляция на частоте 10 Гц --
Нет реакции.

----- Реакция на гипервентиляцию 1 -----
Без изменений.

ФИО: С. П.Д. Группа: ШАН Код: 02059701 N исслед.: 1
Возраст: 19 Пол: м Дата исслед.: 02.05.2011г.

Альфа-активность: индекс мощности 49.96%, амплитуда 100-110мкв, основная мощность лежит в диапазоне 10-12Гц, с доминирующей частотой 10.79 Гц. локализована в теменно-затылочных отведениях, зональные различия сохранены.

Бета-активность: индекс мощности 10.39 %, амплитуда 40-50мкв, не локализована.

Дельта-активность: индекс мощности 18.99 %, амплитуда 50-60мкв, не локализована.

Тета-активность: индекс мощности 20.66 %, амплитуда 60-70мкв, локализована в центральных отведениях.

Межполушарная асимметрия в диапазоне Тета в лобной области с правосторонней латерализацией до 75 %, в центральной области с правосторонней латерализацией до 63 %; в диапазоне Альфа в височной области с правосторонней латерализацией до 60 % , в теменно-затылочной области с правосторонней латерализацией до 37 % .

----- Реакция на открывание глаз ----- Альфа-активность без изменений.

----- Ритмическая фоностимуляция на частоте 10 Гц --- Нет реакции.

----- Реакция на гипервентиляцию 1 ----- Без изменений.